

Zahn - Organbeziehung nach Tapparo

(aufbauend auf Arbeiten und Erkenntnissen von Voll, Kramer, Hollmann, Miclavez u.a.)

RECHTS

11 – Incisus centralis, mittlerer Schneidezahn: Nase, Stirnhöhle, Gehirn, Epiphyse, Schilddrüse, Halswirbelsäule, Lendenwirbelsäule, Knie (rechts-hinten), Blase, Genitale, Niere (rechts)

12 – Incisus lateralis, seitlicher Schneidezahn: Nase, Stirnhöhle, Gehirn, Epiphyse, Schilddrüse, Halswirbelsäule, Lendenwirbelsäule, Knie (rechts-hinten), Blase, Genitale, Niere (rechts)

13 – Caninus, Eckzahn: Auge rechts, Keilbeinhöhle, Halswirbelsäule, Brustwirbelsäule, Hüfte (rechts-seitlich), Knie (Mitte-seitlich), Gallengänge und Gallenblase, Leber, Magen

14 – Dens Prämolaris, 1. kleiner Backenzahn: Nase, Siebbeinzellen, Halswirbelsäule, Brustwirbelsäule, Schulter, Ellenbeuge, Hand (rechts), Fuß (rechts), großer Zeh, Lunge (rechts), Zwölffingerdarm, Dickdarm

15 – Dens Prämolaris, 2. kleiner Backenzahn: Nase, Siebbeinzellen, Halswirbelsäule, Brustwirbelsäule, Schulter, Ellenbeuge, Hand (rechts), Fuß (rechts), großer Zeh, Lunge (rechts), Zwölffingerdarm, Dickdarm

16 – Dens Molaris, 1. großer Backenzahn: Nebenschilddrüsen, Kieferhöhle, Kiefergelenk, Brust (rechts), Brustwirbelsäule, Hüfte (vorn), Knie (rechts vorn), Zunge, Speiseröhre, Magen, Milz, Pankreas, Dickdarm

17 – Dens Molaris, 2. großer Backenzahn: Immunsystem, Kieferhöhle, Kiefergelenk, Brust (rechts), Brustwirbelsäule, Hüfte (vorn), Knie (rechts vorn), Zunge, Speiseröhre, Magen, Milz, Pankreas, Dickdarm

18 – Dens Molaris, Weisheitszahn: Hypophyse, Sinus cavernosus, zentrales Nervensystem, Psyche, Ohr (rechts), Innenohr, Brustwirbelsäule, Schulter, Ellenbogen, Hand (rechts), Lendenwirbelsäule, Dünndarm, Herz (rechts)

19 – Rechter Oberkiefer retromolarer Raum: zentrales Nervensystem, Psyche, Ohr (rechts), Innenohr, Schulter, Ellenbogen, Hand (rechts), Lendenwirbelsäule, Herz (rechts)

49 – Rechter Unterkiefer retromolarer Raum: Herz (rechts), peripheres Nervensystem, Psyche, Energiehaushalt, Neuralgie des nerv. Mandibularis

48 – Dens Molaris, Weisheitszahn: peripheres Nervensystem, Psyche, Mittelohr, äußeres Ohr, Halswirbelsäule, Schulter, Lendenwirbelsäule, Mittelfuß, Mastdarm, Herz, Nebenniere, Energiehaushalt, Neuralgie nerv. mandibularis

47 – Dens Molaris, 2. großer Backenzahn: Nase, Kieferhöhlen, Brustwirbelsäule, Brust, Schulter, Ellenbeuge, Lendenwirbelsäule, Knie, großer Zeh, Lunge, Magen, Dickdarm, Lymphe, Neuralgie nerv. buccalis, Neuralgie nerv. mandibularis

46 – Dens Molaris 1. großer Backenzahn: Brust, Lunge, Nase, Brustwirbelsäule, Schulter, Ellenbeuge, Knie, Lendenwirbelsäule, großer Zeh, Lymphe, Magen, Zwölffingerdarm, Dickdarm, Neuralgie nerv. buccalis, Neuralgie nerv. mandibularis

45 – Dens Prämolaris, 2. kleiner Backenzahn: Arterien, Venen, Kiefergelenk, Kieferhöhle, Brust, Lunge, Brustwirbelsäule, Schulter, Hand, Hüfte, Knie, Fuß, Magen, Pankreas, Dickdarm, Neuralgie nerv. mandibularis

44 – Dens Prämolaris, 1. kleiner Backenzahn: Arterien, Kiefergelenk, Kieferhöhle, Brust, Lunge, Brustwirbelsäule, Schulter, Hand, Hüfte, Knie, Fuß, Magen, Pankreas, Dickdarm, Immunsystem, Neuralgie nerv. mandibularis

43 – Caninus, Eckzahn: Auge rechts, Halswirbelsäule, Brustwirbelsäule, Hüfte (rechts-seitlich), Knie (Mitte-seitlich), Gallenblase, Leber, Magen

42 – Incisus lateralis, seitlicher Schneidezahn: Nase, Stirnhöhle, Gehirn, Nebenniere, Lendenwirbelsäule, Knie (rechts-hinten), Fuß, Blase, Genitale, Niere (rechts), Hormonhaushalt

41 – Incisus centralis, mittlerer Schneidezahn: Nase, Stirnhöhle, Nebenniere, Lendenwirbelsäule, Knie (rechts-hinten), Fuß, Blase, Genitale, Niere (rechts), Hormonhaushalt

LINKS

21 – Incisus centralis, mittlerer Schneidezahn: Nase, Stirnhöhle, Gehirn, Epiphyse, Schilddrüse, Halswirbelsäule, Lendenwirbelsäule, Knie (links-hinten), Blase, Genitale, Niere (links)

22 – Incisus lateralis, seitlicher Schneidezahn: Nase, Stirnhöhle, Gehirn, Epiphyse, Schilddrüse, Halswirbelsäule, Lendenwirbelsäule, Knie (links-hinten), Blase, Genitale, Niere (links)

23 – Caninus, Eckzahn: Auge (links), Keilbeinhöhle, Halswirbelsäule, Brustwirbelsäule, Hüfte (links-seitlich), Knie (Mitte-seitlich), Gallengänge und Gallenblase, Leber, Magen

24 – Dens Prämolaris, 1. kleiner Backenzahn: Nase, Siebbeinzellen, Halswirbelsäule, Brustwirbelsäule, Schulter, Ellenbeuge, Hand (links), Fuß (links), großer Zeh, Lunge (links), Zwölffingerdarm, Dickdarm

25 – Dens Prämolaris, 2. kleiner Backenzahn: Nase, Siebbeinzellen, Halswirbelsäule, Brustwirbelsäule, Schulter, Ellenbeuge, Hand (links), Fuß (links), großer Zeh, Lunge (links), Zwölffingerdarm, Dickdarm

26 – Dens Molaris, 1. großer Backenzahn: Nebenschilddrüsen, Kieferhöhle, Kiefergelenk, Brust (links), Brustwirbelsäule, Hüfte (vorn), Knie (links vorn), Zunge, Speiseröhre, Magen, Milz, Pankreas, Dickdarm, Neuralgie nerv. buccalis

27 – Dens Molaris, 2. großer Backenzahn: Immunsystem, Kieferhöhle, Kiefergelenk, Brust (links), Brustwirbelsäule, Hüfte (vorn), Knie (links vorn), Zunge, Speiseröhre, Magen, Milz, Pankreas, Dickdarm

28 – Dens Molaris, Weisheitszahn: Hypophyse, Sinus cavernosus, zentrales Nervensystem, Psyche, Ohr (links), Innenohr, Brustwirbelsäule, Schulter, Ellenbogen, Hand (links), Lendenwirbelsäule, Dünndarm, Herz

29 – Linker Oberkiefer retromolarer Raum: zentrales Nervensystem, Psyche, Ohr (links), Innenohr, Schulter, Ellenbogen, Hand (links), Lendenwirbelsäule, Herz (links)

39 – Linker Unterkiefer retromolarer Raum: Herz (links), peripheres Nervensystem, Psyche, Energiehaushalt, Neuralgie des nerv. Mandibularis

38 – Dens Molaris, Weisheitszahn: peripheres Nervensystem, Psyche, Mittelohr, äußeres Ohr, Halswirbelsäule, Schulter, Lendenwirbelsäule, Mittelfuß, Mastdarm, Herz, Nebenniere, Energiehaushalt, Neuralgie nerv. mandibularis

37 – Dens Molaris, 2. großer Backenzahn: Nase, Kieferhöhlen, Brustwirbelsäule, Brust, Schulter, Ellenbeuge, Lendenwirbelsäule, großer Zeh, Lunge, Magen, Dickdarm, Lymphe, Neuralgie nerv. buccalis, Neuralgie nerv. mandibularis

36 – Dens Molaris, 1. großer Backenzahn: Rachen, Brust, Lunge, Nase, Brustwirbelsäule, Schulter, Ellenbeuge, Knie, Lendenwirbelsäule, großer Zeh, Lymphe, Magen, Milz, Dickdarm, Neuralgie nerv. buccalis, Neuralgie nerv. mandibularis

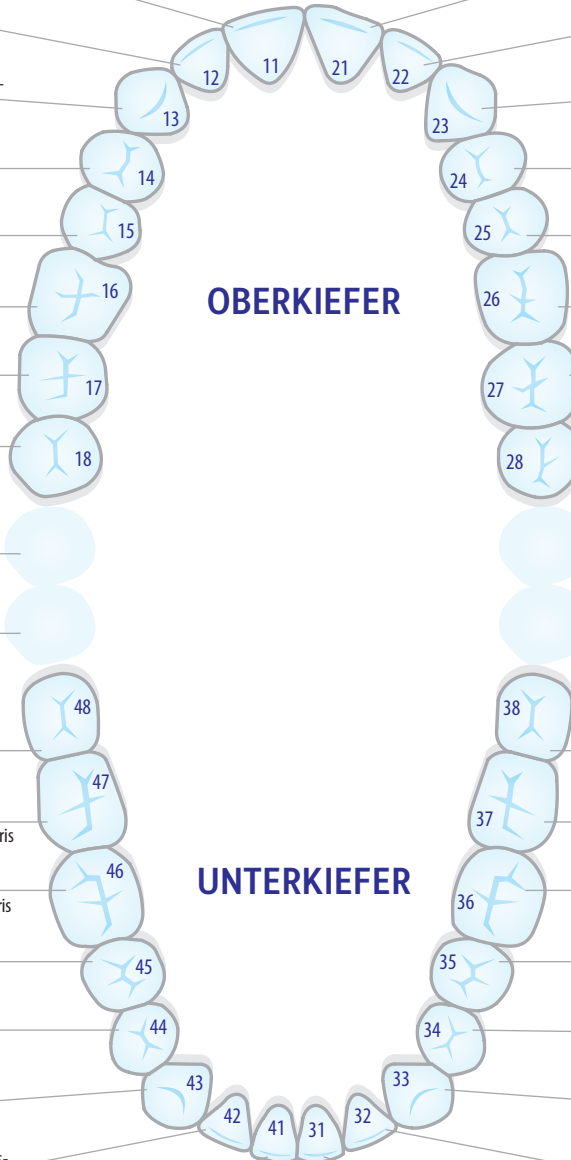
35 – Dens Prämolaris, 2. kleiner Backenzahn: Arterien, Venen, Kiefergelenk, Kieferhöhle, Zunge, Brust, Lunge, Brustwirbelsäule, Schulter, Hand, Hüfte, Knie, Fuß, Magen, Milz, Dickdarm, Neuralgie nerv. mandibularis

34 – Dens Prämolaris, 1. kleiner Backenzahn: Arterien, Kiefergelenk, Kieferhöhle, Brust, Lunge, Brustwirbelsäule, Schulter, Hand, Hüfte, Knie, Fuß, Magen, Pankreas, Dickdarm, Immunsystem, Neuralgie nerv. mandibularis

33 – Caninus, Eckzahn: Auge links, Keilbeinhöhle, Halswirbelsäule, Brustwirbelsäule, Hüfte (links), Gallenblase, Leber, Magen

32 – Incisus lateralis, seitlicher Schneidezahn: Nase, Stirnhöhle, Gehirn, Nebenniere, Lendenwirbelsäule, Knie (links-hinten), Fuß, Blase, Genitale, Niere (links), Hormonhaushalt

31 – Incisus centralis, mittlerer Schneidezahn: Nase, Stirnhöhle, Nebenniere, Lendenwirbelsäule, Knie (rechts-hinten), Fuß, Blase, Genitale, Niere (links), Hormonhaushalt



OBERKIEFER

UNTERKIEFER